Aus dem pathologischen Institut des Städt. Krankenhauses in Wiesbaden.
(Prof. Dr. G. Herxheimer.)

Zur Pathologie

des

His schen Atrioventrikularbündels

bei dem Adams-Stokes schen Symptomenkomplex (und bei Diphtherie).

Inaugural-Dissertation

zur

Erlangung der Doktorwürde

der

hohen medizinischen Fakultät der Universität Heidelberg

vorgelegt von

Wilh. Heilhecker
aus Wiesbaden.

Mit 3 Kurven im Text.

Wiesbaden.
Verlag von J. F. Bergmann.
1911.

Aus dem pathologischen Institut des Städt. Krankenhauses in Wiesbaden.
(Prof. Dr. G. Herxheimer.)

Zur Pathologie

des

Hisschen Atrioventrikularbündels

bei dem Adams-Stokesschen Symptomenkomplex (und bei Diphtherie).

Inaugural-Dissertation

zur

Erlangung der Doktorwürde

der

hohen medizinischen Fakultät der Universität Heidelberg

vorgelegt von

Wilh. Heilhecker
aus Wiesbaden.

Mit 3 Kurven im Text.

Wiesbaden.
Verlag von J. F. Bergmann.
1911.

Gedruckt mit Genehmigung der medizinischen Fakultät der Universität Heidelberg.

Dekan:
Prof. Dr. Nissl.

Referent
Prof. Dr. Ernst.

1911.

Buchdruckerei von Carl Ritter, G. m. b. H. in Wiesbaden.

Meinen lieben Eltern.

Seit den grundlegenden Arbeiten von His im Jahre 1893 über eine muskuläre Verbindung zwischen Vorhofs- und Kammermuskulatur des menschlichen Herzens nahmen diese Untersuchungen das Interesse des Klinikers sowohl als auch des pathologischen Anatomen in erhöhtem Masse in Anspruch. Die so schwierige Frage nach der Entstehung der Ursprungsreize und Reizübertragung im Herzen wurde durch die Hisschen Entdeckungen in ganz neue Bahnen gelenkt. Wenn auch die Hisschen Angaben über eine muskulöse Verbindung zwischen Atrium und Ventrikel anfangs sehr skeptisch aufgenommen wurden, sollten die objektiven Beweise über die Existenz einer solchen nicht allzulange auf sich warten lassen. Zunächst waren es Bräunig und fast gleichzeitig unabhängig von ihm Retzer, welche im Jahre 1904 einwandsfrei die Hisschen Untersuchungen bestätigten. Fast zur selbigen Zeit erschienen die verdienstvollen Arbeiten von Aschoff und seinem Schüler Tawara, die die atrioventrikuläre Muskelverbindung an Säugetierherzen und am menschlichen Herzen nachwiesen. In neuester Zeit waren es neben anderen Autoren vor allem Fahr und Mönckeberg, die durch eingehende und exakte Untersuchungen die normale und insbesondere die pathologische Anatomie des Atrioventrikularbündels förderten.

Bekanntlich konnten die Physiologen und Kliniker bis zum heutigen Tage auf dem wichtigen und ebenso interessanten Gebiete der Herzphysiologie zu keiner Einigung kommen. Die einen sprechen sich für die sogenannte myogene, die anderen für die neurogene Theorie der Herzimpulse aus. Wenn auch jetzt noch jede der beiden Theorien ihre Anhänger hat, so hat doch gerade durch die ausgedehnten Forschungen der pathologischen Veränderungen des Hisschen Bündels die myogene

Theorie eine feste Stütze gefunden und mancher, der bisher in dieser Frage einen neutralen Standpunkt eingenommen hat, wird sich wohl zu gunsten der myogenen Theorie entschieden haben. Als Hauptverfechter der letzteren möchte ich hier Engelmann anführen, der in seinen Versuchen über die Leitung der Erregung im Herzmuskel den Beweis für die myogene Übermittelung der Reize erblickt. Auch die Heringschen Durchschneidungsversuche sind durchaus geeignet, jeden Zweifel an der myogenen Übertragung zu beheben.

Nach diesen einleitenden physiologischen Bemerkungen möchte ich auf ein nicht allzu häufiges Krankheitsbild zu sprechen kommen, welches der eigentliche Ausgangspunkt für vorliegende Untersuchungen gewesen ist. Es handelt sich um den sogenannten Adams-Stokesschen Symptomenkomplex. Schon im Jahre 1827 beschrieb der irische Arzt Adams und etwa zwei Jahrzehnte später Stokes das nach ihnen benannte Krankheitsbild. Die Beobachtungen dieser beiden Ärzte waren aber ganz in Vergessenheit geraten, bis schliesslich Huchard die gleichen klinischen Erscheinungen am Krankenbett beobachtete und darauf den Vorschlag machte, diese Krankheitssymptome nach ihren ersten Entdeckern zu benennen. Von nun an wurde dieser Herzerkrankung von seiten der Ärztewelt besondere Aufmerksamkeit geschenkt und ihre Genese zu erklären versucht.

Ich will hier kurz die klinischen Erscheinungen des Adams-Stokesschen Symptomenkomplexes hervorheben. In den ausgesprochenen Fällen findet man eine permanente Bradykardie nebst den verschiedensten Begleiterscheinungen, wie epileptiforme Anfälle, Ohnmachten, Bewusstseinsstörungen, Atmungsanomalien nach dem Cheyne-Stokesschen Typus und unvollständige oder vollständige Dissoziation der Vorhöfe und Kammern des Herzens. Das Studium der inzwischen über diese Krankheit angesammelten Literatur lehrt aber, dass in den allermeisten Fällen von Adams-Stokes die Krankheit nicht in der eben beschriebenen Vollständigkeit der Symptome auftritt, sondern dass die verschiedensten Nüancierungen vorkommen können. Wohl stets ist die dauernde Bradykardie vorhanden, zu der sich dann die einen oder anderen der oben genannten Symptome hinzugesellen. Meist handelt es sich um ältere Leute mit Sklerose, Verkalkung, Atherosklerose der Aorta und Koronararterien usw., die von der Krankheit befallen werden. Dass es sich aber nicht ausschliesslich um eine Alterserkrankung handelt, lehren die Fälle von Hoffmann, Schuster und Finkelnburg. Der erste Autor beobachtete den Adams-Stokesschen Symptomenkomplex bei einem 23jährigen Mädchen, während

Schuster das gleiche Bild bei einem 4jährigen Kinde beschreibt. Beide Erkrankungen wurden überstanden; nach Ablauf der ganz plötzlich eingetretenen klinischen Erscheinungen setzte wieder eine völlig normale Herztätigkeit ein. Auch Finkelnburg teilt einen Fall von Adams-Stokes bei einer 26jährigen Frau mit. Bei derselben konstatierte er eine Mitralinsuffizienz, ausserdem andauernde hochgradige Bradykardie. Die Kranke hatte des öfteren Anfälle, in denen sie über starke Schmerzen in der Herzgegend klagte, sowie Anfälle von kurz dauernder Bewusstlosigkeit mit noch stärkerer Pulsverlangsamung. Der Autor glaubt in seinem Falle an eine Beteiligung des Herzmuskels, zumal Atropininjektionen ohne jeden Einfluss auf die Herztätigkeit gewesen sind.

Sehr interessant ist nun auch die Frage nach der Pathogenese des ganzen Symptomenbildes. Auch hier sind die verschiedensten Ansichten geäussert worden. Ich habe mich im folgenden im wesentlichen den Nagayoschen Ansichten angeschlossen. Es besteht danach kein Zweifel, dass die Adams-Stokesschen Erscheinungen sowohl kardiogenen wie neurogenen Ursprungs sein können. Bei der Zusammenstellung der in der Literatur angeführten Fälle werden wir die einzelnen Typen antreffen. Was den anatomischen Sitz der genetisch wirksamen Veränderungen anbelangt, so will ich hier die hauptsächlichst in Frage kommenden Orte anführen. In Fällen von neurogenem Adams-Stokes finden wir fast regelmässig organische Veränderungen der verschiedensten Art im Nervensystem. Ein Prädilektionssitz solcher Veränderungen ist die Medulla oblongata, der Hirnstamm und ausserdem noch die peripheren Vagusstämme. Bei der kardiogenen Form der Adams-Stokesschen Krankheit können wir zwei Unterabteilungen machen. Die eine hat ihre Ursachen in Störungen des allgemeinen Herzmuskels, die andere in Läsionen des spezifischen Reizleitungssystems. Als diese Muskelsysteme angreifenden Momente kommen vor allem schwere Atherosklerose und Stenose der Koronararterien mit schwieliger Myokarditis oder schwere luetische Prozesse, wie Gummata im Bereiche des Septum atrioventriculorum in Betracht. Wenn auch klinisch in der Regel der Symptomenkomplex auf eine nervöse oder kardiogene Basis zurückgeführt werden kann, so können doch gelegentlich, wenn auch sehr selten, ähnliche Symptome im Verlaufe anderer Erkrankungen, so z. B. der Urämie, auftreten.

Ich möchte hier die bei dem Symptomenkomplex auftretende Bradykardie einer eingehenden Schilderung würdigen. Unter Bradykardie versteht man eine auffallende Verlangsamung der rhythmischen Schlagfolge des Herzens und man unterstellt ihr alle Fälle, bei denen

das Herz weniger als 60 Schläge in der Minute ausführt. Bekanntlich gibt es aber auch Beobachtungen, bei denen die Pulszahl auf 40, 25, ja sogar noch weniger in der Minute gesunken ist. Stets wird man sich die Frage vorlegen müssen, wodurch diese merkwürdige Erscheinung verursacht wird. Wir kennen klinisch eine ganze Reihe von Krankheiten, die mit einer hochgradigen, meist jedoch vorübergehenden Pulsverlangsamung einhergehen. Können wir in den Fällen das Herz als Ursache der Bradykardie ausschliessen, so verlegen wir dieselbe ins Gehirn oder Zentralnervensystem, nehmen somit einen extrakardialen Ursprung an. In den meisten Fällen wird es sich dann um eine durch Hirnanämie oder toxische Einflüsse bedingte Reizung des pulsverlangsamenden Vaguszentrums in der Medulla oblongata handeln. Schwieriger zu beurteilen ist die sogenannte kardiale Bradykardie bei Kranken, bei denen wir eine zentrale Beeinflussung der Herzfrequenz ausschliessen müssen und auch ein deutlich nachweisbares Herzleiden intra vitam nicht konstatiert werden kann. Hierbei bleibt uns nichts anderes übrig, als an eine Affektion der motorischen Apparate im Herzen selbst zu denken.

Ein sehr gutes Unterscheidungsmerkmal der kardiogenen und neurogenen Form haben wir in der Atropinprobe. Dehio hat in sehr überzeugender Weise an Patienten mittelst Atropingaben die beiden Formen unterschieden. Während bei neurogenem Adams-Stokes durch Atropinum sulfuricum die Pulszahl beträchtlich steigt, bleibt bei der kardiogenen Form die Zahl der Pulse durch subkutane Atropininjektionen unverändert. Es ist dies im ersteren Falle auf eine Lähmung des Vagus durch Atropin zurückzuführen.

Ein weiteres klinisch sehr interessantes Symptom der Adams-Stokesschen Krankheit ist die Dissoziation. Lange bevor die Kliniker dieser merkwürdigen Herzstörung ihre Aufmerksamkeit gewidmet hatten, war es schon den Physiologen gelungen, genau die entsprechenden Erscheinungen auf experimentellem Wege an Tierherzen zu erzeugen. Der englische Physiologe Gaskell wies schon im Jahre 1883 durch seine Durchschneidungsversuche an der Atrioventrikulargrenze des Schildkrötenherzens nach, dass Vorhöfe und Kammern in völlig unabhängigem Rhythmus zu schlagen vermögen, ohne dass eine direkte Lebensgefahr für das Tier bestand. Gaskell bezeichnete diesen Zustand als Herzblock und zwar nannte er ihn partiellen Block, wenn nur ein Teil der vom Vorhof ausgehenden Reize zum Ventrikel gelangte, und totalen Block, wenn die Verbindung zwischen Atrien und Ventrikel völlig aufgehoben war. Wie ich schon eingangs erwähnte, wurde die

Frage der Reizübertragung im Herzen durch die Hissche Entdeckung einer muskulösen Verbindung zwischen Vorhofs- und Kammermuskulatur aufs neue angeschnitten. His selbst hat nach gelungener Durchschneidung der nach ihm benannten Muskelbrücke vollständige Allorhythmie beobachten können, indem der Vorhof in ganz anderem Tempo schlug als die Kammer. Auch Hering kommt bei seinen Durchschneidungsversuchen des Übergangsbündels zu folgenden Resultaten. Er schreibt:

»Die Folgen der Durchschneidung, die ich bis jetzt an 10 Hundeherzen studiert habe, sind:

1. die Kammern schlagen seltener als die Vorhöfe, beide aber regelmässig;
2. von den Vorhöfen geht weder zu den Kammern, noch von diesen zu den Vorhöfen eine spontane oder künstlich ausgelöste Erregung über;
3. wie die Vorhöfe so schlagen auch die Kammern jetzt automatisch.«

Ich könnte noch andere Autoren, die sich eingehend mit dieser Frage beschäftigten und zu gleichen Resultaten wie His und Hering gelangten, anführen, doch will ich der Kürze wegen davon Abstand nehmen. Jedenfalls kann man es als durchaus bewiesen betrachten, dass die physiologisch experimentell erzeugte Dissoziation der intra vitam am Patienten beobachteten gleichzustellen ist und beide stets an eine Unterbrechung bezw. Läsion des Hisschen Atrioventrikularbündels gebunden sind.

Bevor ich auf die ausführliche Beschreibung meines eigenen Falles eingehe, möchte ich auf mehrere in der Literatur beschriebene Fälle von Adams-Stokesschen Symptomenkomplex zu sprechen kommen. Leider finden sich hier eine Anzahl von Fällen, die nur klinische Daten aufweisen oder solche, bei denen nur aus dem Vorhandensein makroskopisch sichtbarer pathologischer Veränderungen Schlüsse auf eine Mitbeteiligung des Hisschen Bündels gezogen worden sind. Seitdem nun allgemein die Existenz einer muskulösen Verbindung zwischen Vorhöfen und Kammern anerkannt und durch das Experiment die funktionelle Bedeutung dieser Verbindung als Reizleitungssystem erwiesen war, setzten auch die pathologisch-anatomischen Untersuchungen der in Betracht kommenden Herzgegend in erhöhtem Masse ein. Jährlich erscheinen jetzt neue Arbeiten, die nach genauer klinischer Beobachtung und folgender sorgfältiger anatomischer Untersuchung den engen Zusammenhang zwischen Atrioventrikularbündel und Herzblock beweisen. Herings Satz, dass vollständige Dissoziation nur bei schweren Störungen der Reizleitung im Atrioventrikularbündel auftritt, scheint somit zu Recht zu bestehen. Von den Fällen, die jeder anatomischen Nachprüfung in Bezug auf Veränderungen im Atrioventrikularbündel entbehren, will ich nur diejenigen von His, Lewy, Lichtheim, Finkelnburg, Belski, Roos, Volhard, Hoffmann und Schuster erwähnen. In grösserer Zahl sind besonders in der neueren Literatur die Fälle von Adams-Stokesschem Symptomenkomplex mit Läsionen im Verlaufe des Hisschen Bündels beschrieben. In Anbetracht, dass Herr Professor Herxheimer und Herr Dr. Kohl in ihrer Abhandlung über den ersten hier im städtischen Krankenhaus beobachteten und im Institut sezierten

Fall in sehr übersichtlicher Weise alle in der Literatur beschriebenen Fälle chronologisch zusammengestellt haben, will ich an dieser Stelle nur einige der in den allerletzten Jahren veröffentlichten Arbeiten erwähnen.

Bekanntlich tragen die verschiedensten Erkrankungen des Hisschen Bündels Schuld an den Überleitungsstörungen. Zunächst nenne ich hier degenerative Prozesse, wie fettige Degeneration und Fettinfiltration, dann fibröse Veränderungen im Anschluss an entzündliche Erkrankung des Atrioventrikularbündels und schliesslich Neubildungen im Bereich des Bündels und sekundäre Schädigungen durch dieselben. Von diesen Erkrankungsmöglichkeiten will ich einige Beispiele anführen. So teilen Aschoff, Tawara und Butler Fälle von fettiger Degeneration und Fettinfiltration des Atrioventrikularbündels mit. Besonders im Butlerschen Falle war das ganze Bündel so hochgradig fettig degeneriert, dass es auf ein Fünftel seiner normalen Grösse reduziert war.

In dem einen Falle von Schmoll (mikroskopisch untersucht von Ophüls) fanden sich ausgedehnte (interstitielle) Narben sowohl im Hisschen Bündel, als auch direkt unterhalb desselben. Nagayo sieht diesen Fall nicht als beweisend für eine Zerstörung des Bündels und die davon abhängige völlige Dissoziation an, zumal Kurvenaufnahmen fehlen.

Heinecke, Müller, von Hösslin fanden in ihrem ersten Falle das Atrioventrikularbündel diffus von kleinsten Lymphocytenansammlungen durchsetzt, jedoch nirgends eine Unterbrechung der Leitung. Im zweiten Falle war die Stelle, wo normalerweise das Bündel verläuft, in narbiges Gewebe umgewandelt mit eingestreuten Verkalkungen und kleinen Blutaustritten. Reste des Hisschen Bündels waren nicht mehr vorhanden. Der Fall ist klinisch und anatomisch interessant, weil trotz gänzlicher Zugrunderichtung des Reizleitungssystems im Leben nur unvollkommene Dissoziation beobachtet worden ist.

Karcher und Schaffner konstatierten eine bedeutende Verschmälerung des Atrioventrikularbündels; es war vor allem nach der Teilung in seine beiden Schenkel in ziemlich hohem Grade von Bindegewebe durchsetzt. Die Muskulatur des Bündels war fibrös degeneriert, aber nicht vollständig zerstört.

Die vier Fälle von Fahr ergaben alle hochgradige Veränderungen im Verlauf des Überleitungssystems. Leider weisen die Fälle in klinischer Beziehung kleine Lücken auf. Im ersten Fall war der rechte Schenkel auf eine Strecke von 1 mm Länge in einen narbigen Strang umgewandelt, während der linke Schenkel stellenweise durch viel Fettgewebe eine Verminderung seiner Muskelelemente erfahren hatte. Im nächsten Falle war der linke Schenkel teilweise durch schwieliges Gewebe ersetzt. Bei der Obduktion des dritten Falles fand man ein Gummi im Septum atrioventriculorum. Die mikroskopische Untersuchung dieses liess erkennen, dass das Bündel an der Stelle, an der es auf die Ventrikelseite übertritt, von dem Gummi vollständig zerstört war. Auch der letzte Fall von Fahr wies ein Gummi im Herzseptum auf. Dasselbe hatte nach der Teilung beide Schenkel völlig zu Grunde gerichtet.

Im Falle Herxheimer und Kohl lag im obersten Teil des linken Schenkels kurz nach der Teilung eine vollständige Kontinuitätsunterbrechung durch schwieliges Gewebe, wahrscheinlich auf syphilitischer Basis beruhend, vor. Über die Beschaffenheit des rechten Schenkels konnten die Autoren nichts Bestimmtes aussagen, doch nehmen sie nach der hochgradigen schwieligen Umwandlung der Septummuskulatur und der klinisch festgestellten völligen Dissoziation an, dass auch der rechte Schenkel einer völligen Vernichtung anheimgefallen war.

Saltykow erwähnt ebenfalls einen Fall von Unterbrechung des Hisschen Bündels durch eine bohnengrosse Schwiele im Septum ventriculorum dicht unterhalb des Septum membranaceum.

Von den Mönckebergschen Fällen greife ich nur diejenigen heraus, bei denen auch klinisch ausgesprochene Bradykardie und vollständige Dissoziation (von Bönniger) festgestellt worden war. Bei der mikroskopischen Untersuchung im ersten Falle (Herz Nr. CXIII) wies Mönckeberg eine totale Kontinuitätsunterbrechung des Bündels durch einen Kalkherd nach und im zweiten Falle (Herz Nr. CXIV) eine Unterbrechung des Stammes durch eine bindegewebige Schwiele.

Auch Bishop fand in einem typischen Falle von Adams-Stokesschem Symptomenkomplex bei der Sektion einen Kalkknoten im Hisschen Bündel. Bis jetzt ist der Fall leider noch nicht histologisch genau beschrieben.

Im ersten Falle von Nagayo war die Muskulatur des Bündels an einer Stelle durch einen im Septum eingelagerten Kalkknoten vollständig druckatrophisch zu Grunde gegangen und durch den Kalkherd bezw. Bindegewebe ersetzt.

v. Tabora und Tilp teilen einen Fall mit, bei dem die Sektion einen grossen Tumor im Vorhof ergab, der sich von der Einmündungsstelle der Hohlvenen bis über die Gegend des Tawaraschen Knotens erstreckte. Mikroskopisch war es nicht möglich, an dieser Stelle die Muskelfasern des Reizleitungssystems nachzuweisen.

Einen jugendlichen Fall von Adams-Stokes teilt Jagić mit. Es handelt sich bei ihm um eine 30jährige Patientin, bei der intra vitam die Diagnose auf Adams-Stokesschen Symptomenkomplex mit Läsion des Hisschen Bündels gestellt wurde; bei der Obduktion fand man ein Gummi in der Ventrikelscheidewand. Jagić weist darauf hin, dass man bei allen jugendlichen Fällen von Adams-Stokes vor allem Lues genetisch in Betracht zu ziehen hat. In wieweit dies zutrifft, müssen erst weitere Untersuchungen ergeben.

Des weiteren möchte ich den von Luce beschriebenen und später von Fahr nachuntersuchten Fall erwähnen, bei dem zuerst ein Sarkom (von Luce mitgeteilt) in der Bündelgegend angenommen wurde, das sich aber später mikroskopisch als ein Gummi herausstellte.

Als Beispiel der vornehmlich auf die Herzmuskulatur und nicht das Bündel zu beziehenden Form von Adams-Stokesschem Symptomenkomplex (nach Nagayo) führe ich noch folgenden Fall an. Im Februar 1910 stellte Pribram gelegentlich einer Sitzung der wissenschaftlichen Gesellschaft deutscher Ärzte in Böhmen zwei typische Fälle von Adams-Stokesschem Symptomenkomplex vor. Die am Tage nach dem Vortrag vorgenommene Sektion des zweiten Kranken ergab bei Integrität des Vagus im ganzen Verlaufe starke Veränderungen am Septum und Myokard. Dieser Fall ist nachträglich histologisch von Koch im Freiburger pathologischen Institut untersucht worden und zeigte in Bezug auf das Hissche Bündel keine nennenswerten Veränderungen; dagegen war das Septum ventriculorum von kleinsten Schwielen und frischen entzündlichen Infiltraten durchsetzt. Die Erkrankung ging ins Septum hinab bis an die Basis der Papillarmuskeln, von denen insbesondere nur diejenigen des linken Ventrikels in hohem Masse befallen waren. Der Autor rechnet diesen Fall daher zu dem muskulären Typus (Nagayo) des Adams-Stokesschen Symptomenkomplexes, d. h. zu demjenigen, bei welchen der allgemeine Herzmuskel nicht das Reizleitungssystem, befallen ist.

In letzterer Zeit wies auch Schiboni bei mehreren von ihm untersuchten Fällen auf den engen Zusammenhang zwischen Hisschem Bündel und Herz-

arhythmie hin. In allen Fällen, in denen schon klinisch Bradykardie oder Arhythmie festgestellt worden war, fand er auch Läsion des Hisschen Bündels, während in Fällen, in denen von klinischer Seite nur Herzinsuffizienz und keine Arhythmie beobachtet worden war, auch keine Veränderungen des genannten Bündels nachweisbar waren. Weiterhin bestätigt der Verfasser die schon von anderer Seite gefundenen Befunde, dass das Atrioventrikularbündel in keiner Weise an der allgemeinen Herzhypertrophie teilnimmt, eine Tatsache, die auch ich bei meinem zu schildernden Falle nur bestätigen kann.

Anschliessend an die vorhergehenden Mitteilungen will ich zu meinem Fall von Herzblock übergehen.

In dem pathologischen Institut des städtischen Krankenhauses zu Wiesbaden sind in den beiden letzten Jahren zwei Fälle von Adams-Stokesschem Symptomenkomplex mit Läsion des Hisschen Atrioventrikularbündels zur Sektion gekommen. Der eine von den beiden Fällen ist bereits von Professor Herxheimer in Gemeinschaft mit Kohl ausführlich publiziert worden. Der zweite Fall ist ebenfalls auf der inneren Abteilung des hiesigen Krankenhauses mehrere Wochen lang genauestens beobachtet worden und kam am 19. Dezember 1909 zum Exitus. Ich schicke einen kurzen Auszug aus der Krankengeschichte, soweit dieselbe mir zugänglich war, voraus. Für die freundliche Überlassung derselben sage ich Herrn Professor Weintraud und insbesondere seinem Assistenten, Herrn Dr. Frank, meinen verbindlichsten Dank.

Auszug aus der Krankengeschichte.

Patient L. B., 77 Jahre alt, verheiratet, von Beruf Küster, hat vor 4 Jahren eine influenzaartige Erkrankung durchgemacht. Näheres über den Verlauf derselben kann Patient nicht angeben. Bald darauf passierte es mehrfach, dass Patient schwindlig wurde und hinstürzte. Gelegentlich sollen dabei die Augen verdreht gewesen sein. Krämpfe sind nicht aufgetreten. Die Bewusstseinstrübung soll jedenfalls immer nur ganz vorübergehender Art gewesen sein. Später wurde konstatiert, dass Patient einen auffallend langsamen Puls habe. Seitdem sind nur drei- bis viermal ähnliche Anfälle mit Bewusstseinstrübungen aufgetreten. Unterdessen hat Patient sein Augenlicht eingebüsst.

Seit dem Jahre 1909 gibt Patient an, stark verfallen zu sein, er schlafe viel am Tage, nachts würde er dann wach und fühle sich sehr unruhig und wandele umher. In letzter Zeit äussert er auch Wahnideen; er läge im Kochbrunnen, man habe ihn in einen Keller im Römerbad gebracht, seine Frau hintergehe ihn usw.

Patient ist wenige Tage, bevor er ins Krankenhaus kam, beim Aufstehen aus dem Bett plötzlich hingefallen, wobei er sich auf der rechten Seite einen Schlüsselbeinbruch zugezogen hat.

Status praesens.

Bei der Aufnahme ins Krankenhaus handelt es sich um einen alten, verfallen aussehenden Mann. Clavikularfraktur rechts. Lungen beiderseits ohne Befund. An dem Herzen nimmt man dumpfe Töne und Geräusche wahr, speziell

an der Basis. Dieselben sind aber so diffus hörbar, dass man über ihre Natur nichts aussagen kann. Der Spitzenstoss ist nach unten und links von der Mammillarlinie deutlich zu fühlen. Die Pulsfrequenz schwankt zwischen 28 und 40. An den deutlich pulsierenden Jugularvenen zählt man mehr Pulse, als man an der Radialis fühlt (cf. Pulskurve 1). Der Blutdruck schwankt zwischen 120—280 mm.

Kurve 1.

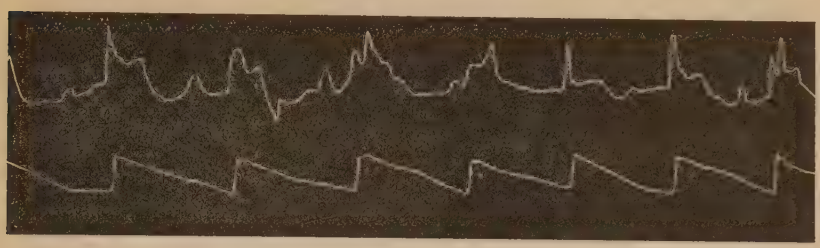

Oben: Vena jugularis. Unten: Art. radialis.

Während des Aufenthaltes des Patienten im Krankenhaus seien noch folgende Bemerkungen beigegeben. Patient ist häufig sehr unruhig, meist wandelt er nachts umher und duselt am Tage. Er lässt sich befriedigend ernähren. Gelegentlich äussert er auch Wahnideen; er ist öfters nicht orientiert. Anfänglich bestand nur im Schlafe Cheyne-Stokessches Atmen, jetzt auch im Wachen. Im Urin ist eine Albuminurie (Esbach $1^1/_4\,{}^0/_{00}$) nachzuweisen.

10. XII. 1909. Die Herabsetzung des Bewusstseins macht täglich Fortschritte. Meist liegt Patient in einem schlafähnlichen Zustande da, dabei macht er langsame schildkrötenartige Bewegungen und sucht mit den Beinen über das Bett zu klettern. Es besteht andauernd Cheyne-Stokessches Atmen mit sehr langen Atempausen. Die Hände und Füsse des Patienten sehen stark cyanotisch aus. Ödeme bestehen nicht. Auf Nadelstiche reagiert Patient noch. Aus den aufgenommenen Kurven geht hervor, dass nach $1^1/_2$ mg Atropinum sulfuricum der Arterienpuls gänzlich unbeeinflusst bleibt, während der Venenpuls beschleunigt wird (cf. Pulskurve 2 und 3).

Kurve 2.



Vor Atrop. sulfuricum.

Oben: Art. carotis. Unten: Vena jugularis.

Die Atempausen dauern 20—30 Sek., der Blutdruck beträgt 270—130 mm. Patient wird von Tag zu Tag cyanotischer; er liegt dauernd in soporösem Zustand da. Die Füllung des Pulses wird immer schlechter, der Venenpuls verschwindet.

Kurve 3.



Etwa ½ Stunde nach Atropin. sulfuricum.
Oben: Art. carotis. Unten: Vena jugularis.

Am 19. Dezember wird Patient ganz bewusstlos, atmet rasch hintereinander, wobei die Pulsfrequenz bis zu 48 Schlägen steigt. Im Laufe des Tages erfolgt der Exitus.

Die klinische Diagnose lautete:

Arteriosklerotische Demenz. Cardiopathia arteriosclerotica mit Degeneration des Hisschen Übergangsbündels. Arteriosklerotische Nieren.

Aus der Krankengeschichte geht hervor, dass es sich um einen typischen Fall von Adams-Stokes handelt. Bei dem Patienten bestand eine dauernde Bradykardie. Die Pulszahl schwankte zwischen 30 und 40 Schlägen in der Minute. Wie aus den aufgenommenen Kurven erhellt, schlugen die Vorhöfe rascher als die Kammern und letztere völlig unabhängig von den ersteren (cf. Kurven). Unzweifelhaft handelte es sich um vollständige Dissoziation der Vorhöfe und Kammern. Atropinum sulfuricum liess die Ventrikel unbeeinflusst, steigerte aber die Frequenz der Vorhofsschläge. Nach den Versuchen von Dehio müsste es sich also hier um die myogene Form des Adams-Stokesschen Symptomkomplex handeln. Ausserdem sind im Beginn der Krankheit rudimentäre Anfälle mit Bewusstseintrübungen ganz vorübergehender Art aufgetreten. Auffallend ist nur, dass solche Anfälle während des Aufenthaltes des Patienten im Krankenhaus nicht mehr beobachtet worden sind. Patient lag allerdings meistens in soporösem Zustand da. Es bestanden Atmungsstörungen nach dem Cheyne-Stokesschen Typus.

Sektionsbefund.

Die am 20. Dezember 1909 vorgenommene Sektion des Patienten ergab folgende pathologische Veränderungen des Herzens. Auf die sonstigen krankhaft veränderten Organe soll hier nicht eingegangen werden; soweit sie von Wichtigkeit erscheinen, sollen sie in der anatomischen Diagnose erwähnt werden.

Das Herz ist sehr viel grösser wie die geballte Faust des Individuums. Seine Oberfläche überall glatt, spiegelnd, glänzend. Nach dem Aufschneiden sieht man, dass die Muskulatur des gesamten Herzens ausserordentlich stark verdickt ist, insbesondere die der beiden Ventrikel. Die Wand des linken Ventrikels erreicht eine Stärke bis zu etwa $2^1/_2$ cm, die des rechten Ventrikels von gut 1 cm. Die Papillarmuskel, besonders des linken Ventrikels, sind drehrund, aber an ihrer Oberfläche leicht abgeplattet. Das Lumen beider Ventrikel, vor allem des linken, ist in geringem Grade erweitert. Die Mitralklappen sind an ihrem unteren Rande etwas verdickt und leicht zurückgezogen. Die Chordae tendineae zeigen keine auffallenden Veränderungen. Die Trikuspidalis ist gänzlich unverändert. Auch die Klappen der Aorta und Pulmonalis weisen keine Veränderungen auf. Das Foramen ovale ist geschlossen. Das Endokard überall ohne Verdickungen oder Auflagerungen. Das Perikard enthält wenig Fett. Die Muskulatur ist nicht von solchem durchsetzt.

Das Septum membranaceum erscheint besonders von der rechten Herzhälfte aus gesehen verdickt, schwielig, so dass der Verdacht besteht, dass das Atrioventrikularbündel in Mitleidenschaft gezogen ist. Der Herzmuskel, insbesondere des linken Ventrikels, zeigt auf Flachschnitten braunrote Farbe und im übrigen anscheinend diffus verteilt kleine grauweisse, schwielige Einlagerungen; doch werden nur wenige kleine Einschnitte gemacht, um das Herz und vor allem das Atrioventrikularbündel in seiner Gesamtheit zu härten.

Der Anfangsteil der Aorta zeigt im ganzen eine unveränderte Intima, jedoch finden sich direkt oberhalb der Aortenklappen einige grössere, gelb gefärbte Verdickungen der Gefässintima, mit einer unter das Niveau der übrigen Intima eingesunkenen, mit unregelmässigem Rand versehenen Geschwürsbildung. Ein derartiger Herd liegt in nächster Nähe der hier aus der Aorta entspringenden hinteren absteigenden Koronararterie. Die Koronararterien zeigen nach ihrem Aufschneiden vielfach verdickte Wand und gelb gefärbte, zum Teil mit Kalk versehene Verdickungen der Intima. Ihr Lumen erscheint hierdurch vielfach verengt und besonders ist dies an der hinteren absteigenden Koronar-

arterie der Fall. Es besteht nirgends ein vollständiger Verschluss eines Gefässes, auch finden sich keine thrombotischen Auflagerungen.

Die anatomische Diagnose lautete:

Allgemeine Atherosklerose, insbesondere der Koronararterien und Gehirnarterien. Starke Hypertrophie und geringe Dilatation beider Ventrikel. Diffuse Schwielenbildung des Herzmuskels; Unterbrechung des Hisschen Atrioventrikularbündels durch schwieliges Gewebe? Piaödem, Hydrocephalus internus. Atherosklerotische Schrumpfnieren. Emphysem der Lungen.

Ehe ich auf die histologische Beschreibung der pathologischen Veränderungen am Hisschen Bündel eingehe, will ich die normale Anatomie des Bündels kurz schildern. Die Angaben über den Verlauf desselben sind in der Literatur im wesentlichen fast übereinstimmend.

Das Atrioventrikularbündel von His nimmt seinen Ursprung an der hinteren Wand des rechten Vorhofs, nahe der Vorhofscheidewand. Der Anfangsteil des Bündels in der Vorhofsmuskulatur ist viel breiter als der Querschnitt des Stammes und jetzt allgemein als Tawarascher Knoten bekannt. Das Bündel durchzieht in schräger Richtung von hinten oben nach vorn unten das Septum membranaceum, den Annulus fibrosus und teilt sich am unteren Punkte des Septum membranaceum in einen linken und rechten Schenkel. Der linke Schenkel splittert sich kurz nach der Teilung in mehrere Faserzüge auf, die dann subendokardial in der linken Septumfläche liegend der Herzspitze zustreben. Der rechte Schenkel verläuft als geschlossenes Muskelbündel, sich allmählich nach unten zu verjüngend in der rechten Septumwand. Während des ganzen Verlaufs beider Schenkel lässt sich nirgends eine Verbindung ihrer Muskelfasern mit denen der Ventrikelmuskulatur konstatieren. Die Endausbreitungen des Atrioventrikularbündels finden wir in den sogenannten Purkinjeschen Fasern. Die neueren Untersuchungen des Atrioventrikularbündels haben gezeigt, dass das Bündel, welches die muskulöse Verbindung zwischen Vorhof und Kammer darstellt, von zahlreichen Nervenfasern umsponnen wird. Tawara zeigte als erster, dass das Hissche Bündel im Tierherzen auch von Nervenbündeln begleitet wird. Nur der Feinheit dieser nervösen Elemente ist es zuzuschreiben, dass sie mit den gewöhnlichen Untersuchungsmethoden lange Zeit unentdeckt geblieben sind. In neuester Zeit prüfte Irmgard Engel, eine Schülerin von Aschoff, die Tawaraschen Befunde am Tierherzen nach und untersuchte speziell das Hissche Bündel im menschlichen Herzen auf Nervenelemente. Die Autorin bestätigt vollauf die Tawaraschen Befunde am Tier und fand auch im Verlauf des Atrioventrikularbündels zahlreiche marklose Nervenfasern.

Mikroskopischer Befund des Falles.

Ausser der für das Hissche Bündel in Betracht kommenden Gegend des Herzens werden von den verschiedensten Stellen des Herzens Gefrierschnitte angefertigt. Gefärbt wurden dieselben nach van Gieson und

mit Fettponceau. In den van Giesonschnitten liessen sich in der Muskulatur zerstreut, dem makroskopischen Bilde bei der Sektion entsprechend, diffuse kleine Schwielenbildungen nachweisen. Besonders reichlich wies solche die Muskulatur des linken Ventrikels auf. Die mit Fettponceau tingierten Schnitte waren völlig frei von Fett, nur liess sich das gleichzeitig durch die Färbemethode tingierte Lipochrom in reichlichem Masse nachweisen.

Nach der Härtung des Herzens in Formalin wird nahezu das ganze Septum atrioventriculorum aus dem Herzen herausgeschnitten und etwa die Hälfte des Stückes von oben her in Blöcke zerlegt, die in Celloidin eingebettet, einzeln serienweise geschnitten werden. Beim Schneiden wird etwa jeder zweite oder dritte Schnitt aufgeklebt. Die Dicke der einzelnen Schnitte beträgt ungefähr 20 Mikron. Gefärbt werden die Serien ausschliesslich nach van Gieson mit der Weigertschen Eisenhämatoxylinvorfärbung, die zur Beurteilung der in Frage kommenden pathologischen Veränderungen den besten Aufschluss gibt.

Die Serienschnitte der vier ersten Blöcke lassen bei der mikroskopischen Betrachtung noch nichts von dem Hisschen Atrioventrikularbündel erkennen und so können wir dieselben für die fernere Beurteilung des vorliegenden Falles völlig ausser acht lassen. Im folgenden sollen nur die Schnitte der drei letzten Blöcke einer eingehenden Betrachtung unterzogen werden.

Der fünfte Block beginnt etwa in der Höhe des Koronarvenensinus und schliesst den grössten Teil des Septum membranaceum in sich ein. Mit seinem unteren Ende reicht der Block in den obersten muskulösen Teil des Septum ventriculorum. In diesem Block musste also der Anfangsteil des Atrioventrikularbündels bezw. dessen Knoten, sowie seine Teilung in den linken und rechten Schenkel liegen.

In den ersten 100 Schnitten dieses Stückes ist das Bündel nicht mit Bestimmtheit in der Vorhofsmuskulatur zu erkennen. Erst von Schnitt 103 ab lässt es sich mit Sicherheit als zungenartiger Fortsatz von der Vorhofsmuskulatur deutlich abgrenzen. Nach hinten geht das Bündel kontinuierlich in die Vorhofsmuskulatur über, während es rechts durch lockeres, von Fett durchsetztem Bindegewebe von der hier quer getroffenen Vorhofseptummuskulatur getrennt ist. Linkerseits wird es von einem derben kernarmen Bindegewebsstreifen, der unmittelbar in das bindegewebige Septum membranaceum übergeht, begleitet. Das Atrioventrikularbündel selbst ist in Längsrichtung bezw. in schräger Richtung getroffen. Es besteht aus hellen, langgestreckten Muskelfasern mit zahlreichen länglich ovalen Kernen. Die einzelnen Fasern sind teilweise durch stärkere Bindegewebsstreifen von einander getrennt, jedoch kann man hier noch nicht von einer pathologischen Vermehrung des Bindegewebes sprechen, da auch normalerweise das Bündel bei sehr alten Leuten reichlich Bindegewebe aufweist. Die Vorhofsmuskulatur ist von ziemlich reichlichem Bindegewebe durchsetzt.

Es entspricht der bisher geschilderte Teil des Bündels dem sogenannten Tawaraschen Knoten. In den folgenden Schnitten lassen sich ungefähr dieselben Verhältnisse erkennen. Von Schnitt 137 an sieht man den vorderen Teil des Bündels als spitzes Ende in das Septum membranaceum einstrahlen. Auch das

hintere Ende ist in diesem Schnitte von der Vorhofsmuskulatur abzugrenzen, sodass man nun das Bündel als ein geschlossenes Ganzes von seiner Umgebung trennen kann.

Die nächsten Schnitte weisen insofern eine kleine Verschiedenheit des Bildes auf, als sich der vordere Teil des Bündels in nach links konvexem Bogen mit seinem spitzen Ende dem Endokard des rechten Vorhofs nähert. Gleichzeitig mit dem allmählichen Vordringen des vorderen Endes des Bündels schiebt sich von hinten her auch die Vorhofsseptummuskulatur in das Septum membranaceum vor. Ungefähr vom Schnitte 157 an tritt in dem Septum membranaceum an dem spitzen Ende des Bündels, etwas rechts unterhalb von ihm gelegen, quer getroffene Septummuskulatur auf. Indem dieselbe in den folgenden Schnitten an Menge zunimmt, hat sie in Schnitt 165 das Bündel erreicht und zieht entlang demselben und von ihm durch derbe Bindegewebszüge getrennt. Die oben beschriebene Muskulatur ist von ziemlich reichlichem Bindegewebe durchsetzt. Von Schnitt 162 an sieht man gegen das vordere Ende des Bündels zu sich eine buckelartige Vorwölbung seiner Muskulatur ausbilden, in welcher eine längs den Muskelfasern verlaufende derbe Schwiele zu erkennen ist. Unzweifelhaft nimmt hier die Schwielenbildung in den nächsten Schnitten, sowohl im Bündel wie in der daneben liegenden Septummuskulatur, zu. Ausserdem fällt in Schnitt 178 auf, dass in dem Bindegewebe der Septummuskulatur, wo dieselbe an das Bündel angrenzt, streifenförmige schwarze Massen gelegen sind, die offenbar als hier abgelagerter Kalk anzusprechen sind.

In den folgenden Schnitten rückt das Bündel immer weiter nach vorn und zwar in der Weise, dass es sich mehr und mehr dem Endokard des linken Ventrikels nähert. Es endigt nun nicht mehr, wie oben beschrieben, mit einem spitzen Ende, sondern hört plötzlich wie abgehackt auf. Es ist dies jedenfalls durch die Schnittrichtung bedingt. Etwas rechts unterhalb von dem stumpfen Ende in dem fibrösen Teil des Septums sind ebenfalls netzartig mit einander verflochtene Kalkhaufen abgelagert. Die eigentliche Schwielenbildung im Bündel selbst, wie sie weiter oben beschrieben worden ist, lässt sich hier nicht mehr erkennen, aber wohl kann man von einer Bindegewebsvermehrung zwischen den einzelnen Muskelfasern sprechen. Von Schnitt 207 an kann man den Stamm des Bündels vollständig von allen Seiten her isolieren. Er zeigt eine länglich rechteckige Gestalt und zieht direkt unter dem linken Endokard entlang. Auffallend stark setzt jetzt wieder die Schwielenbildung im Bündel selbst ein. Hervorzuheben ist noch in den vorhergehenden sowie folgenden Schnitten der starke Gefässreichtum des Septums. Merkwürdigerweise konnte die Begleitarterie des Atrioventrikularbündels in den bisherigen Schnitten noch nicht nachgewiesen werden, wohl aber sieht man des öfteren kleinere zum Teil quer oder schräg getroffene Gefässe auftauchen. In den folgenden Schnitten nähert man sich mehr und mehr dem muskulösen Teil des Septum ventriculorum. Dementsprechend tritt auch in diesen Schnitten neue Septummuskulatur auf.

Der Stamm des Bündels erleidet insofern eine Formveränderung, als sein nach hinten zu gelegener Teil an Masse immer mehr abnimmt, während das vordere Ende als breitere Muskelplatte erhalten bleibt. Von Schnitt 226 an sieht man den hinteren Teil des Stammes nur noch als schmale, subendokardial-gelegene Muskelzüge mit dem vorderen Teil in Verbindung stehen. Ebenso wie im Bündel erkennt man in der umliegenden Muskulatur Schwielen.

In Schnitt 237 taucht plötzlich am hinteren Ende des Septums, da, wo der fibröse Teil in den muskulösen übergeht, ein sehr stark sklerotisches Gefäss auf. Dasselbe zeigt eine enorm verdickte Media und Intima. Es handelt sich

wohl hier um einen die Septummuskulatur versorgenden Ast, der schon makroskopisch auffallenden atherosklerotischen hinteren absteigenden Koronararterie. Dass dies hochgradig atherosklerothische Gefäss für die erhebliche Schwielenbildung in der es versorgenden Septummuskulatur zum grossen Teil verantwortlich gemacht werden kann, ist wohl selbstverständlich. Andererseits kann man die des öfteren erwähnten Schwielen im Hisschen Bündel kaum in Zusammenhang mit diesem atherosklerotischen Gefäss bringen, da dasselbe viel zu weit entfernt von dem Bündel gelegen ist.

In den folgenden Schnitten befindet man sich etwa in der Nähe des unteren Endes des Septum membranaceum und muss somit bald auf die Teilung des Atrioventrikularbündels in seinen rechten und linken Schenkel stossen. Von Schnitt 252 an sieht man, wie sich die bereits an Masse sehr stark zugenommene Septummuskulatur mit ihrem vorderen Ende von hinten her in den Stamm des Bündels einschiebt und somit die Teilung an dieser Stelle vorbereitet. Sehr deutlich sind diese Verhältnisse im Schnitt 268. In demselben sieht man, wie das Bündel gewissermassen auf der Septummuskulatur reitet. Man erkennt deutlich die Gabelung in den grösseren, mehr nach vorn gerückten linken Schenkel und den kleineren, etwas nach hinten gelegenen rechten Schenkel. Beide Schenkel hängen aber noch vollständig durch eine Muskelbrücke mit einander zusammen. In dem rechten Schenkel fallen mehrere bindegewebige Schwielen auf, während der linke ziemlich frei von solchen ist. Beide Schenkel zeigen ihren bekannten Gefässreichtum. In den nächsten Schnitten schiebt sich das sehr stark von bindegewebigen Schwielen durchsetzte Ende der Septummuskulatur immer weiter in das Bündel vor, bis schliesslich in Schnitt 295 die Teilung des Bündels in seinen linken und rechten Schenkel deutlich ausgeprägt ist. Beide Schenkel sind in diesem Schnitt durch einen derben, breiten Bindegewebsstreifen von einander getrennt. Der linke Schenkel zieht als länglich spindelförmiges Gebilde unter dem Endokard des linken Ventrikels entlang, ist aber von dem Endokard durch einen ziemlich breiten Bindegewebsstreifen getrennt. Der rechte Schenkel liegt weiter nach hinten als längliches geschlossenes Muskelbündel, ebenfalls vom Endokard des rechten Ventrikels durch kernarmes derbes Bindegewebe getrennt. Nahe seinem hinteren Ende bemerkt man in dem fibrösen Teil des Septums nahe dem Endokard mehrere klumpig angeordnete schwarze Kalkhaufen. Ebensolche trifft man in den hinteren Teilen des Septums in dem derbfaserigen Bindegewebe in grosser Zahl zerstreut an.

Im folgenden sollen der Einfachheit halber die pathologischen Veränderungen an dem linken und rechten Schenkel gesondert besprochen werden. Zunächst gehe ich auf die Veränderungen des linken Schenkels ein.

Bisher liess derselbe sich als spindelförmiges, noch geschlossenes Muskelbündel deutlich von seiner Umgebung abgrenzen. Wie zu erwarten ist, nimmt dasselbe in den folgenden Schnitten an Grösse immer mehr ab, so dass man es von Schnitt 324 ab als länglichen Mukelstreifen direkt unter dem Endokard liegend verfolgen kann. Die Muskulatur des Septums ist von zahlreichen derben bindegewebigen Schwielen durchsetzt

Mittlerweile ist der fünfte Block aufgeschnitten, so dass die folgenden Schnitte dem sechsten Block angehören. In Schnitt 348 ist bereits die Aufsplitterung des linken Schenkels in einzelne Muskelfasern erfolgt. Die einzelnen Fasern sind teils quer, teil schräg getroffen. Auffallend in diesen, sowie in den nächsten Schnitten ist die kolossale Bindegewebsvermehrung und Schwielenbildung in der Septummuskulatnr und Umgebung des linken Schenkels. Die Fasern des Schenkels begleitend, bemerkt man eine breite kernarme, bindegewebige Schwiele.

Verfolgt man nun die einzelnen Muskelfasern des Schenkels genau, so gelangt man in Gebiete, wo nur Bindegewebe vorhanden ist. Es ist mit Bestimmtheit zu erkennen bezw. anzunehmen, dass hier streckenweise die Muskelfasern des Schenkels vollständig zu Grunde gegangen sind.

Es unterliegt demnach keinem Zweifel, dass hier in dieser Höhe eine vollständige Unterbrechung des linken Schenkels des Atrioventrikularbündels stattgefunden hat.

Die Schwielenbildung in der Septummuskulatur und die breite Schwiele unter dem Endokard haben derart zugenommen, dass man sie auch makroskopisch in den Schnitten verfolgen kann.

Die genannten hochgradigen Veränderungen lassen sich fast durch sämtliche Schnitte dieses Blockes verfolgen. Gegen Ende des Blockes nimmt allerdings die Schwiele unter dem linken Endokard an Ausdehnung ab, sodass man von den letzten Schnitten dieses Blockes wohl noch schwere Schwielenbildung in der Septummuskulatur erkennt, aber die einzelnen Fasern des Schenkels wieder in vermehrtem Masse auftreten sehen kann. In den Schnitten des letzten Blockes sind die Fasern des linken Schenkels in unveränderter Weise unter dem Endokard zu erkennen.

Der rechte Schenkel, welcher nach seiner Abtrennung vom Stamme des Bündels mehr rechts hinten vom linken als längliches, ovales Muskelbündel anzutreffen ist, nimmt in den folgenden Schnitten an Grösse stetig ab, wie es auch normalerweise der Fall ist. In demselben erkennt man eine reichliche Zunahme des schwieligen Bindegewebes. Der Rand des Muskelbündels ist nicht allseitig glatt, sondern sieht wie angenagt aus und zwar ist diese Erscheinung durch das Eindringen von schmäleren und breiteren bindegewebigen Septen hervorgerufen. Unmittelbar umgeben ist der rechte Schenkel von breitem, derbem Bindegewebe. In den letzten Schnitten des fünften Blockes fällt ein ausserordentlicher Gefässreichtum in dem Schenkel auf. Die den letzteren umgebende Septummuskulatur ist hochgradig schwielig verändert. In den folgenden Schnitten verkleinert sich der Querschnitt des Schenkels auffallend schnell. Wenn auch normalerweise der Querschnitt des rechten Schenkels nach der Herzspitze zu abnimmt, so muss man hier doch eine pathologische Abnahme der Muskelfasern annehmen, denn in einzelnen Schnitten sieht man, wie sich von rechts her zahlreiche bindegewebige Schwielen in den Schenkel einschieben. In diesen Schwielen liegen stellenweise streifige Kalkablagerungen. In den nächsten Schnitten des Blockes lässt sich der rechte Schenkel nicht mehr scharf von der Septummuskulatur abgrenzen Ich nehme an, dass diese scheinbare Verschmelzung durch die unvermeidliche schräge Schnittrichtung bedingt ist. Die weitere Verfolgung des rechten Schenkels bietet kein Interesse, da man nirgends im Verlauf desselben eine nachweisbare Kontinuitätsunterbrechung durch schwieliges Gewebe erkennen kann.

An dieser Stelle will ich nicht versäumen, Herrn Professor Dr. Mönckeberg in Giessen, welcher die ausserordentliche Liebenswürdigkeit hatte, die soeben beschriebenen Veränderungen durch Durchsicht der Serienpräparate zu kontrollieren, meinen verbindlichsten Dank auszusprechen.

Fassen wir die Ergebnisse der anatomischen Untersuchung zusammen, so handelt es sich in meinem Falle um eine totale Kontinuitätsunterbrechung des linken Schenkels des Reizleitungssystems etwas unterhalb der Teilung durch schwieliges Gewebe, sowie um beträchtliche Schwielenbildung mit

Zugrundegehen des grössten Teils der Muskelfasern des rechten Schenkels. Die die Schenkel umgebende Septummuskulatur ist hochgradig schwielig verändert.

Es erübrigt sich noch, die klinischen Beobachtungen am Patienten mit denen bei der mikroskopischen Serienschnittuntersuchung gefundenen Veränderungen im Verlaufe des Reizleitungssystems in Einklang zu bringen. Bekanntlich gibt es bei dem Adams-Stokesschen Symptomenkomplex Fälle mit vollkommener und solche mit unvollkommener Dissoziation. Der vorliegende Fall ist ein solcher mit vollkommener Dissoziation der Vorhöfe und Kammern. Ausserdem ist durch die von Dehio angegebene Atropinprobe der Beweis erbracht, dass er der kardialen Form des Adams-Stokesschen Symptomenkomplexes angehört. Nagayo scheidet nun diese Form in zwei Gruppen:

1. den Reizleitungstypus, den er in eine schwere und leichte Form trennt. Die erstere ist stets an eine völlige Unterbrechung des Hisschen Bündels gebunden, mit der daraus resultierenden vollkommenen Dissoziation. Bei der leichten Form haben wir es mit einer Schädigung des Bündels und unvollkommener Dissoziation zu tun.
2. dem muskulären Typus, bei dem unvollkommene Dissoziation auftritt und anatomisch keine Schädigung des Bündels, dagegen ausgedehnte schwielige Prozesse des Herzmuskels oder fettige Degeneration nachweisbar sind.

Im vorliegenden Falle konnte ich anatomisch eine totale Kontinuitätsunterbrechung des linken Schenkels des Hisschen Bündels durch schwieliges Gewebe und eine starke Mitbeteiligung des rechten Schenkels im Sinne einer Zerstörung seiner Muskelelemente durch Schwielenbildung nachweisen. Während die Unterbrechung des linken Schenkels im Mikroskop direkt als eine vollständige zu erkennen war, liess sich dies im rechten Schenkel nicht direkt sehen. Nach den so schweren Veränderungen aber auch in diesem — die Verhältnisse liegen im sehr kleinen rechten Schenkel selten so deutlich wie im linken — war eine stellenweise vollständige oder fast völlige schwielige Unterbrechung auch dieses Schenkels anzunehmen. Auf jeden Fall reichten die noch restierenden Muskelfasern des rechten Schenkels nicht mehr aus, die vom Vorhof ausgehenden Reize in den Ventrikel überzuleiten. Somit war der Ventrikel überhaupt auf seine automatische Tätigkeit angewiesen und es entspricht dem klinischen Bilde der vollständigen Dissoziation, wie sie in unserem Falle insbesondere den Pulskurven nach bestand.

Im Anschlusse an diesen Fall von Störung der Reizleitung bei dem Adams-Stokesschen Symptomenkomplex will ich noch über Untersuchung des Hisschen Bündels in mehreren Fällen von Diphtherie kurz berichten. Dass der Herzmuskel gerade bei dieser Infektionskrankheit meist stark mit beschädigt ist und zwar im Sinne der fettigen Degeneration, haben unzählige Untersuchungen gezeigt. Der plötzliche Herztod bei Diphtherie gab nun den Anstoss zu Untersuchungen über den Fettgehalt des Reizleitungssystems. Bei der wichtigen Funktion des Hisschen Bündels als Reizleitungssystem lag es ja auch nahe, nach etwaigen pathologischen Befunden des Systems bei Diphtherie zu fahnden. So fand Mönckeberg in einigen Diphtheriefällen diffuse und zwar isolierte Verfettung des Bündels und glaubt ihr in Fällen von plötzlichem Herztod eine Bedeutung beilegen zu müssen. Auch Amenomiya, ein Schüler von Orth, beschäftigte sich eingehend mit dieser Frage. Er fand bei 6 Fällen von Diphtherie sehr starke Verfettung des Atrioventrikularbündels, allerdings neben Verfettung des Myokards, und ist der Ansicht, »dass diese Fälle starker Verfettung bei den offenbar bestehenden engen Beziehungen zwischen Bündel und Herztätigkeit als ein genügender Beweis dafür angesehen werden können, dass funktionelle Störungen des Herzens ihren Grund in pathologischen Veränderungen des Bündels haben.« Der Autor teilt nicht den Standpunkt Mönckebergs und anderer Autoren, dass bei Diphtherie das Atrioventrikularbündel einzig und allein von der Verfettung betroffen wird. Er fand in seinen Fällen stets eine Mitverfettung des Herzmuskels, gibt aber doch zu, »dass die Verfettung des Bündels zwar nicht die ausschliessliche, aber doch als eine der Ursachen von Herzschwäche bezw. Herzlähmung bei Diphtherie anzusehen ist.«

Auch im hiesigen Institut wurde in sehr zahlreichen Fällen von Diphtherie — und zwar in solchen zumeist, welche schon klinisch das Bild der Herzinsuffizienz boten und auch makroskopisch schon häufig eine akute Dilatation des linken Ventrikels erkennen liessen — schwere Herzveränderungen gefunden. Dieselben bestanden in einigen wenigen Fällen in hyaliner Veränderung der Herzmuskelfasern, sonst stets in mehr oder weniger schwerer Verfettung des Herzmuskels, welche denselben häufig ganz diffus in Form feinster Tröpfchen betraf. Bei 6 im hiesigen pathologischen Instistut in der letzten Zeit von mir sezierten Fällen von schwerer Diphtherie achtete ich nun auf Veranlassung von Herrn Professor Herxheimer insbesondere auf den Zustand des Atrioventrikularbündels. Die Fälle waren folgende:

1. J. R., 12 Jahre alt.

Klinische Diagnose: Toxische Diphtherie (ohne Erscheinungen von seiten des Herzens).

Anatomische Diagnose: Diphtherie, septische perikardiale und subendokardiale Blutungen. Bronchopneumonie.

Mikroskopischer Befund:

a) Myokard: keine Verfettung.

b) Atrioventrikularbündel: keine Verfettung.

2. H. N., 8 Jahre alt.

Klinische Diagnose: Septische Diphtherie, Herztod.

Anatomische Diagnose: Diphtherie, hochgradige Verfettung des Myokards, geringe Dilatation des linken Ventrikels. Endokarditis verrucosa mitralis recens.

Mikroskopischer Befund:

a) Myokard: vollständige diffuse Verfettung des Myokards.

b) Atrioventrikularbündel: kein Fett.

3. F. K., $4^1/_2$ Jahre alt.

Klinische Diagnose: Diphtheria gravis, Herztod (Myokarditis, Verfettung?).

Anatomische Diagnose: Diphtherie, Verfettung des Myokards.

Mikroskopischer Befund:

a) Myokard: fleckige Verfettung der Herzmuskulatur, insbesondere des Septum atrioventriculorum.

b) Atrioventrikularbündel: stellenweise Verfettung des linken Schenkels (Verschonung einzelner Fasern), nicht so hochgradig wie die Verfettung der Septummuskulatur.

4. A. H., 8 Monate alt.

Klinische Diagnose: Diphtherie, Herztod.

Anatomische Diagnose: Diphtherie, geringe Dilatation des linken Ventrikels. Verfettung des Myokards.

Mikroskopischer Befund:

a) Myokard: fleckweise Verfettung des Herzmuskels.

b) Atrioventrikularbündel: stellenweise fleckige Verfettung des linken Schenkels des Atrioventrikularbündels, aber nicht so stark wie die Verfettung der Septummuskulatur.

5. L. Sch., 7 Jahre alt.

Klinische Diagnose: Diphtheria pharyngis (toxisch), Myodegeneratio cordis, Herztod.

Anatomische Diagnose: Diphtherie, Dilatation des linken Ventrikels, Herzmuskelverfettung.

Mikroskopischer Befund:

a) Myokard: stellenweise hochgradige Verfettung.

b) Atrioventrikularbündel: keine Verfettung.

6. C. N., 2 Jahre alt.

Klinische Diagnose: Diphtheria laryngis, Bronchitis, beginnende Pneumonie (ohne Erscheinungen von seiten des Herzens). (Tracheotomie.)

Anatomische Diagnose: Diphtheria laryngis, Herz makroskopisch vollständig normal.

Mikroskopischer Befund:

a) Myokard: keine Verfettung.

b) Atrioventrikularbündel: keine Verfettung.

Hier haben wir zufälligerweise in den 6 Fällen drei verschiedene Typen. Der erste und sechste Fall gehört zu denen, welche an toxischer Diphtherie oder Erstickung sterben, ohne dass das Herz im Vordergrund steht. Dementsprechend fanden sich auch anatomisch keine Veränderungen. In den 4 anderen Fällen war der Tod auf Herzschwäche zu beziehen. In allen diesen war auch ausgedehnte Verfettung der Herzmuskulatur nachzuweisen. In dem ersten und fünften war das Hissche Bündel nun frei von Veränderungen, insbesondere von Verfettung. Im zweiten und vierten Falle zeigt dasselbe hingegen zwar Verfettung, aber weniger hochgradig als die Septummuskulatur selbst.

Es scheint hieraus hervorzugehen, dass wohl in den meisten Fällen von Diphtherie die Ursache des Herztodes nicht in der Verfettung des Atrioventrikularbündels allein zu suchen ist. In erster Linie ist es wohl der Herzmuskel selbst, der durch die im Kreislauf zirkulierenden Toxine in seiner Funktion schwer geschädigt wird und schliesslich den an ihn gestellten Ansprüchen nicht mehr gewachsen ist, sodass durch Erlahmung der Muskulatur der Tod herbeigeführt wird. Unsere an Zahl noch zu spärlichen Untersuchungen — um allgemeine Schlüsse zu ziehen — stimmen auf diesem Gebiete nicht mit den Befunden überein, welche für eine Sondererkrankung des Hisschen Bündels bei Diphtherie sprechen, sondern eher noch mit den Resultaten Amenomiyas, der das Bündel nie allein verfettet fand.

Es gibt auch Überlegungen, welche gegen die alleinige Verfettung des Bündels zu sprechen scheinen. Da ja, wie auch gerade aus dem Symptomenkomplex der Adams-Stokesschen Erkrankung hervorgeht, eine Unterbrechung der Reizleitung — wobei angenommen wird, dass das Bündel, wenn auch ungeregelt, unterhalb der Unterbrechung doch noch eine Art automatischer Reizleitung darstellt — nicht direkt zum Tode, sondern eben zu bestimmten Symptomen führt, so ist in den sezierten Fällen eine nur das Bündel treffende Verfettung unwahrscheinlich. Zudem wird diese in der Regel nicht alle Fasern gleichermassen völlig vernichten, sondern auch eine Art automatischer Reizleitung

einzelner Fasern noch zulassen. Will man aber einwenden, dass bei der Adams-Stokesschen Erkrankung der Prozess ein chronischer, hier bei der Diphtherie ein akuter ist, der deshalb, weil die Ventrikel auf automatische Schlagfolge gewissermassen noch nicht eingestellt sind, zu schnellerem Tode führen kann, so müsste man doch in solchen Fällen zuvor das Bild der Dissoziation wahrnehmen können. Dies findet sich aber in keinem der mitgeteilten sezierten Fälle von Verfettung des Bündels bezw. des Herzmuskels und lag auch in den zwei in Betracht kommenden der obigen drei Fälle nicht vor. Dass eine solche Überlegung in der Tat eine Berechtigung hat, dafür spricht ein klinisch beobachteter Fall, den ich der Güte des Herrn Dr. Frank, Assistenzarzt der inneren Abteilung des städtischen Krankenhauses, verdanke und in dem in der Tat im Verlaufe von Diphtherie Dissoziation bestand; ein Fall, der aber am Leben blieb, sodass wir keine anatomische Kontrolle besitzen.

Es handelt sich um ein 14jähriges Kind, das an Diphtherie erkrankt war. Diphtheriebazillen wurden im Ausstrichpräparat nachgewiesen. Etwa 4 Tage nach der Aufnahme ins hiesige Krankenhaus verschlimmerte sich der Zustand des Patienten insofern, als epileptiforme Anfälle mit vorübergehenden Bewustseinsstörungen auftraten. Die Anfälle folgten sehr schnell aufeinander und traten 3 Tage lang auf. Die Dauer derselben betrug etwa $^3/_4$ Minuten, dabei legte sich das Kind auf die Seite und verdrehte die Augen. Manchmal kam es nicht zu ausgesprochenen Anfällen, sondern nur zu tonisch-klonischen Zuckungen. In der anfallsfreien Zeit beobachtete man eine ziemlich normale Pulsfrequenz. Dagegen sank dieselbe in den Anfällen bis zu 5 Schlägen in der Minute. Gleichzeitig konnte man die wichtige Beobachtung machen, dass die Jugularvenenpulse sehr viel öfter schlugen als die Radialispulse. Sicher handelte es sich hier um das klinische Bild der Dissoziation. Hervorzuheben ist noch, dass bei dem Patienten sonst absolut keine Zeichen von Herzschwäche bestanden, auch liessen sich keine Ödeme oder dergleichen nachweisen. Vom dritten Tage ab liessen die Anfälle nach und allmählich setzte wieder eine völlig gleichmässige Herztätigkeit ein.

Es ist anzunehmen, dass diese Dissoziation nach Analogie der anatomisch festgestellten Fälle auf eine Veränderung des Hisschen Bündels zu beziehen ist und da liegt eben bei Diphtherie eine Verfettung desselben am nächsten. Hiermit im Einklang steht auch die Tatsache der Wiederherstellung, welche ja bei einem schwereren Prozesse kaum vorstellbar wäre. Es lag hier also, da man annehmen muss, dass schwere Verfettung des übrigen Herzmuskels in diesem Falle sicher nicht vorlag, eine mehr oder weniger isolierte Erkrankung des Hisschen Bündels vor. Es spricht diese Annahme allerdings für das Vorkommen einer solchen isolierten Verfettung des Atrioventrikularbündels im Sinne von Mönckeberg, doch scheinen solche Fälle sehr

selten und von weniger deletärer Wirkung zu sein, während bei den zur Sektion kommenden Fällen eine Verfettung des Herzmuskels allein oder neben einer solchen des Bündels die Regel ist. Anatomische Untersuchungen eines grossen Materials werden hier sicheres entscheiden.

Dass eine Veränderung, welche das Bündel isoliert, aber in seiner Totalität reizleitungsunfähig macht — wie dies bei der bei Diphtherie hie und da zu findenden hyalinen Degeneration der Fall sein kann, aber bei der Verfettung in der Regel nicht eintreten wird – doch den Tod herbeiführt, zeigt der einzige Fall, den ich in der Literatur auffinden konnte, bei dem dem oben angeführten vergleichbar bei Diphtherie im Leben Dissoziation beobachtet wurde. Da dieser Fall aber zur Sektion kam, konnte das klinische Bild kontrolliert werden. Es ist dies der von Magnus-Alsleben veröffentlichte Fall.

Es handelte sich um einen 8jährigen Knaben mit schwerster Nasen- und Rachendiphtherie. Am vierten Krankheitstage setzte bei dem Patienten vollkommene Dissoziation der Vorhöfe und Kammern ein. Dieselbe bestand nicht dauernd, sondern wechselte mit Perioden normaler Herztätigkeit ab. Beim Einsetzen der Dissoziation trat einmal Ohnmacht auf. Die Zahl der Ventrikelschläge schwankte in den einzelnen Anfällen zwischen 24 und 38. Gaben von Atropinum sulfuricum blieben völlig wirkungslos. Am fünften Tage erfolgte der Exitus. Bei der Obduktion wies das Endokard des linken Ventrikels in der Gegend des Hisschen Bündels weissliche fibröse Züge auf. Die Mitralklappen zeigten Verdickungen und Verwachsungen mit dem Endokard. Das Myokard wies keinerlei Veränderungen auf. Die Gegend des Hisschen Bündels wurde in Serienschnitte zerlegt und mikroskopisch untersucht. Das Bündel zeigte eine ziemlich ausgebreitete wachsartige (hyaline) Degeneration, welche der Autor für das zeitweilige völlige Versagen der Überleitung mit Recht verantwortlich macht.

Wir können zusammenfassend schliessen, dass, wenn eine isolierte Veränderung des Hisschen Bündels bei Diphtherie eintritt, sich klinisch das Bild der Dissoziation äussert Geht der Prozess so weit, dass das Bündel in seiner Totalität zerstört wird, so tritt der Tod ein. So war es in dem bisher vereinzelten Falle von Magnus-Alsleben von wachsartiger (hyaliner) Degeneration des Bündels. Betrifft die Veränderung nicht alle Fasern des gesamten Reizleitungssystems, so tritt nur das Bild der Dissoziation auf und kann, wenn jene Veränderung — wie bei Diphtherie — reparabel ist, wieder verschwinden. So war es in unserem Falle, der nur klinisch beobachtet wurde, und wird wohl zumeist bei Verfettung des Atrioventrikularbündels der Fall sein. Tritt hierbei der Tod ein, so ist er wohl auf eine Verfettung des Herzmuskels selbst, wie auch in unseren oben mikroskopisch untersuchten Fällen, zu beziehen.

Mit dieser Auffassung stimmt die physiologische Annahme überein — und deshalb ist der Fall von Magnus-Alsleben so wichtig —, dass eine völlige Vernichtung jeder Reizleitungsmöglichkeit den Tod bewirkt, dass bei einer einfachen, wenn auch völligen Unterbrechung aber, wie in den Fällen von Adams-Stokesschem Symptomenkomplex — so auch in dem beschriebenen —, eine automatisch irgendwo einsetzende ungeregelte Reizleitung doch noch den Ventrikelmuskel erregt und somit lange Zeit den Tod verhindert.

Zum Schlusse ist es mir eine angenehme Pflicht, Herrn Prof. Dr. Herxheimer für die gütige Überlassung der Arbeit und seine stets wohlwollende Unterstützung bei ihrer Anfertigung meinen verbindlichsten Dank auszusprechen. Herrn Prof. Dr. Ernst spreche ich an dieser Stelle meinen ergebensten Dank für die freundliche Übernahme des Referates aus.

Literatur.

Adams. Dublin Hospits repts. 1872.
Amenomiya, R. Virchows Arch. 1910, Bd. 202.
Aschoff. Deutsch. med. Wochenschr, 1908, Nr. 51.
Derselbe. München. med. Wochenschr. 1905, S. 1904.
Derselbe. Verhandl. d. 14. Tagung der deutsch. path. Gesellschaft 1910.
Belsky. Zeitschr. f. klin. Med. 1905, Bd. 57.
Bishop. Americ. journ. of the med. science, Jan. 1910.
Bönniger. Berl. klin. Wochenschr. 1908, Nr. 48.
Derselbe. Deutsch. med. Wochenschrift 1908, Nr. 52.
Bräunig. Inaug.-Dissert. Berlin 1904.
Butler. Americ. journ. of med. science 1907, Vol. 133.
Dehio. Petersburger med. Wochenschrift 1892.
Engel, Irmgard. Zieglers Beiträge 1910, Bd. 48.
Engelmann. Flügers Arch. f. Phys. 1875, Bd. 11.
Fahr. Virchows Arch. 1907, Bd. 188.
Derselbe. Verhandl. d. deutsch. path. Gesellsch. in Erlangen 1910.
Derselbe. Ergebnisse d. wissenschaftl. Med. 1910, Heft 9.
Finkelnburg. Deutsch. Arch. f. klin. Med. 1905, Bd. 82.
Gaskell. Journ. of physiol. 1883, Vol. 4.
Handwerk. München. med. Wochenschr. 1909, Nr. 18.
Heinecke-Müller-v. Hösslin. Deutsch. Arch. f. klin. Med. 1908, Bd. 93.
Hoffmann. Zeitschr. f. klin. Med. 1900, Bd. 41.
Hering. Flügers Arch., Bd. 108.
Herxheimer und Kohl. Deutsch. Arch. f. klin. Med. 1910, Bd. 98.
Herxheimer. Verhandl. d. deutsch. path. Gesellsch. 1908, 12. Tag.
His. Arbeiten a. d. med. Klinik in Leipzig, 1893, II.
Derselbe. Deutsch. Arch. f. klin. Med. 1899, Bd. 64.
Huchard. Maladie du coeur et des varissaux. Paris 1889.

Jagic. Zeitschr. f. klin. Med. 1908, Bd. 66.
Karcher und Schaffner. Berl. klin. Wochenschr. 1908, Nr. 27.
Koch. Berl. klin. Wochenschr. 1910, Nr. 24, S. 1108.
Lewy. Zeitschr. f. klin. Med. 1902, Bd. 85.
Luce. Deutsch. Arch. f. klin. Med. 1902, Bd. 74.
Lichtheim. Deutsch. Arch. f. klin. Med. 1906, Bd. 85.
Magnus-Alsleben. Zeitschr. f. klin. Med. 1910, Bd. 69.
Mönckeberg. Untersuchungen ü. d. Atrioventrikularbündel bei Fischer, Jena 1908.
Derselbe. Ergebnisse d. allgem. Pathologie, Lubarsch-Ostertag, 1910, 14. Jahrg.
Derselbe. Verhandl. d. deutsch. path. Gesellsch. 1908, 12. Tagung.
Derselbe. Berl. klin. Wochenschr. 1909, Nr. 2.
Nagayo. Zeitschr. f. klin. Med. 1909, Bd. 67.
Pribram. Deutsch. med. Wochenschr. 1910, Nr. 34, S. 1590.
Retzer. Arch. f. Anat. u. Phys. Anatomische Abt. 1904.
Roos. Zeitschr. f. klin. Med. 1906, Bd. 59.
Saltykow. Verhandl. d. deutsch. path. Gesellsch. 1910, 14. Tagung.
Schiboni, L. Referate i. Zentralbl. f. allgem. Pathol. u. pathol. Anatom. 1910, Nr. 23, S. 1083.
Schuster. Deutsch. med. Wochenschr. 1896.
Schmoll, Deutsch. Arch. f. klin. Med. 1906, Bd. 87.
Stokes. Dublin. quartily journ. of med. soc. 1846.
v. Tabora und Tilp. Strassburger med. Zeitung 1908.
Tawara. Zieglers Beiträge 1906, Bd. 39.
Derselbe. Das Reizleitungssystem d. Säugetierherzens. Jena 1906.
Volhard. Deutsch. Arch. f. klin. Med. 1910, Bd. 97.

Lebenslauf.

Ich, Wilh. Heilhecker, evangelischer Konfession, bin am 18. Januar 1884 zu Wiesbaden, Provinz Hessen-Nassau, geboren. Nach vierjährigem Besuch der Mittelschule trat ich in die städt. Oberrealschule zu Wiesbaden ein, die ich Ostern 1903 mit dem Zeugnis der Reife verliess, um an den Universitäten Heidelberg, Berlin und Marburg a. L. Zahnheilkunde zu studieren. Ende Oktober 1905 bestand ich in Cassel an dem städt. Realgymnasium die Reifeprüfung im Lateinischen und erwarb mir somit das Reifezeugnis eines Realgymnasiums. Vom Wintersemester 1905/06 ab studierte ich in Marburg a. L. Medizin und Zahnheilkunde. Am 15. November 1906 bestand ich in Marburg die zahnärztliche Staatsprüfung und im Juli 1907 daselbst die ärztliche Vorprüfung. Vom 1. Oktober 1907 bis 1. April 1908 genügte ich in Würzburg meiner Militärpflicht als Mediziner und war gleichzeitig an dortiger Universität als Studierender der Medizin immatrikuliert. Das Sommersemester 1908 verbrachte ich in München und den Rest meiner Studienzeit in Heidelberg, wo ich im Mai 1910 die ärztliche Staatsprüfung bestand. Vom 15. Juni 1910 ab bin ich als Medizinalpraktikant an dem städt. Krankenhaus zu Wiesbaden tätig. Am 2. März 1911 bestand ich in Heidelberg die medizinische Doktorprüfung.

DRUCK von CARL RITTER, G. m. b. H.
WIESBADEN.